

側頭骨骨折症例の臨床的検討

小 岩 哲 夫, 沖 津 卓 二, 鈴 木 直 弘
石 井 清*

I. はじめに

交通事故などによる頭部外傷の増加により、側頭骨の骨折症例に遭遇する機会も多くなっている。一方、CTなどの普及により、骨折の有無や骨折部位の診断の精度は以前より数段向上している。今回、平成1年より平成6年9月の間に当科で扱った本症例について骨折の様式、部位など出現した症状や神経耳科学的所見などの関係について検討したので報告する。

II. 対象ならびに方法

平成1年1月より平成6年9月までに当科を初診しシューラー、ステンバースなどの耳単純X線撮影、あるいはCTで側頭骨骨折が認められた、7歳から77歳までの36例(38側)を対象とし、その内訳を表1に示した。

側頭骨骨折を“縦骨折”、“横骨折”、両者がともに認められる“混合骨折”、およびこれらのいずれも当てはまらない“その他の骨折”とに分類し、これらの骨折の種類と出現した症状、神経耳科学的所見につき検討した。

III. 結 果

1) 受傷原因は交通事故によるものが最も多く、次に転倒、転落、落下物、スポーツ外傷の順であった。男女比は7:2で男子に多く、受傷年齢は10代に多くみられた(表1)。

2) 側頭骨骨折の内訳は表2に示す通り、縦骨折の割合が63%と圧倒的に高く、混合骨折が5%、横骨折は3%、その他の骨折が29%であった。

3) 側頭骨骨折のX線学的診断について、表3に単純X線撮影とCTにおける骨折の有無の所見の比較を示した。

(A) 側頭骨骨折の症例のうち単純X線撮影とCTの両者とも撮影されているのは28側で、単純X線撮影とCTの両者で骨折が認められたのは18側(64.3%)、CTで骨折が認められたが単

表1. 対 象

受傷原因		
交通事故	27側	71%
転 倒	4側	11%
転 落	4側	11%
落下物	2側	5%
スポーツ外傷	1側	3%

受傷年数と性別

年齢(歳)	男(人)	女(人)	計
0~9	3	0	3
10~19	8	2	10
20~29	3	1	4
30~39	3	2	5
40~49	1	1	2
50~59	5	0	5
60~69	4	1	5
70~	1	1	2
計	28	8	36

表2. 側頭骨骨折38側のうちわけ

骨折の種類	骨折側数(症例数)	割合
縦 骨 折	24側(23例)	63%
横 骨 折	1側(1例)	3%
混 合 骨 折	2側(2例)	5%
その他の骨折	11側(11例)	29%

仙台市立病院耳鼻咽喉科

* 同 放射線科

表3.

(A) 側頭骨骨折

	CTで骨折あり	CTで骨折なし
Xpで骨折あり	18例 (64.3%)	0例
Xpで骨折なし	10例 (35.7%)	
計	28例	

(B) 縦骨折

	CTで骨折あり	CTで骨折なし
Xpで骨折あり	14例 (70.0%)	0例
Xpで骨折なし	6例 (30.0%)	
計	20例	

(C) その他の骨折

	CTで骨折あり	CTで骨折なし
Xpで骨折あり	2例 (33.3%)	0例
Xpで骨折なし	4例 (66.7%)	
計	6例	

純 X 線撮影では骨折が認められなかったものが 10 例 (35.7%) であった (表 3-A)。

(B) 縦骨折をみると CT では 20 側の縦骨折が確認されたが、このうち 6 例は単純 X 線撮影では骨折を検出できなかった (表 3-B)。また、単純 X 線撮影で骨折が確認された 14 例中 3 例

表4. 骨折の種類と症状

骨折の種類	難聴	耳鳴	めまい	顔面神経麻痺
縦骨折	24例 (23例)	19例 (18例)	11例 (10例)	12例 (9例 (8例))
横骨折	1例 (1例)	1例 (1例)	1例 (1例)	0例
混合骨折	2例 (2例)	2例 (2例)	1例 (1例)	0例 (1例 (1例))
その他の骨折	11例 (11例)	7例 (7例)	1例 (1例)	3例 (1例 (1例))
計*	38例 (28例)	29例 (28例)	14例 (13例)	15例** (10例)

* 1例は縦骨折と横骨折を併発、1例が両側の縦骨折であった。

** 縦骨折と横骨折を併発した症例がめまいを訴えたため合計で 15例となった。

表5. めまいと耳鳴の予後

予後	めまい (15例)	耳鳴 (14例)
治癒	11例 (73.3%)	4例 (28.6%)
軽快	3例 (20.0%)	3例 (24.4%)
不変	0例	5例 (35.7%)
不明	1例 (6.7%)	2例 (14.3%)

(21.4%) は単純 X 線撮影では縦骨折の診断はつかなかった。

(C) その他の骨折では CT で骨折が認められた 6 例中 4 例 (66.7%) においては単純 X 線撮影上骨折が認められなかった (表 3-C)。また、混合骨折の 2 例でも単純 X 線撮影上は縦骨折の診断であった。

4) 表 4 に骨折の種類と症状を示した。難聴、耳鳴、めまい、顔面神経麻痺が各骨折のタイプに一般的にみられた。

5) めまいと耳鳴の予後を表 5 に示した。めまいは 15 例中 11 例 (77.3%) が回復、3 例 (20.0%) が軽快と比較的回復傾向がみられた。それに対し、耳鳴は 14 例中治癒が 4 例 (28.6%)、軽快が 3 例 (24.4%)、不変が 5 例 (35.7%) と回復しづらい傾向がみられた。

6) 骨折の種類と顔面神経麻痺の関係を表 6 に示す。顔面神経麻痺は縦骨折で 9 例、横骨折では認めず、混合骨折では 1 例、その他の骨折で 1 例認められた。即発性顔面神経麻痺は縦骨折で 2 例、その他の骨折で 1 例、計 3 例、遅発性顔面神経麻痺

表6. 顔面神経麻痺

	即発性	遅発性	発症時期不明	計
縦骨折	2例	5例	2例	9例
横骨折	0例	0例	0例	0例
混合骨折	0例	1例	0例	1例
その他の骨折	1例	0例	0例	1例
計	3例	6例	2例	11例

表7. 顔面神経麻痺の予後

1) 治療法による予後の比較

	回復	軽快	不変
経過観察 (1側)	1側		
ブドニン内服 (1側)	1側		
ステロイド点滴 (5側)	1側	1側	3側
顔面神経解放術 (4側)	2側	1側	1側
計	5側	2側	4側

2) 発症時期による予後の比較

	回復	軽快	不変
即発性	33%	33%	33%
遅発性	67%	17%	17%
発症時期不明	0%	0%	100%

表8. 難聴の予後

	不変	軽快	治癒	不明
混合難聴 (19耳)	10耳	3耳	5耳	1耳
感音難聴 (2耳)	1耳	1耳	1耳	0耳
伝音難聴 (7耳)	2耳 (IM joint 離断)	0耳	5耳	0耳

痺は縦骨折4側と混合骨折1側にみられ計5側にみられた。なお、即発性とは受傷後24時間以内に発症したもの、それ以外を遅発性とした。

7) 顔面神経麻痺の予後を表7に示す。11側の顔面神経麻痺のうち、軽傷の4側と患者の全身状態が手術を許さなかった3側を除いた4側に顔面神経管減荷術を施行した。手術例4側中回復が2側、軽快と不変が各1側であった。ステロイド点滴治療の不変の3側は全身状態が悪く手術できなかった症例で、軽快の1側も受傷後6週前後のfollow-up中の症例であった。

発症時期による予後の比較では、遅発性顔面神経麻痺が即発性顔面神経麻痺に比べ、治療法の如何に関わらず予後が良好であった。

8) 難聴の種類と予後を表8に示した。この表で“治癒”とは左右差が10dB未満に改善したものを言い、聴力が20dB以上改善したものを軽快

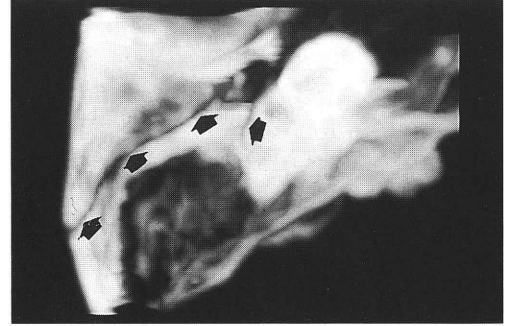


図 三次元 CT 画像。

中頭蓋錐体部を上方から見たところ。錐体部前縁に沿って骨折線(矢印)が認められる。

とした。

難聴の種類をみると、混合難聴が19耳と最も多く認められ、以下伝音難聴が7耳、感音難聴3耳であった。

難聴の予後についてみると感音難聴は2耳中1耳が軽快、1耳が不変であった。伝音難聴では耳小骨連鎖離断を伴ったと考えられた2耳以外は治癒した。混合性難聴では53% (10耳/19耳)が不変、治癒が26% (5耳/19耳)、軽快が16% (3耳/19耳)と、予後が悪かった。しかし、難聴全体では半数以上が治癒あるいは軽快していた。

また、難聴が治癒、あるいは軽快し、聴力が固定するまでの期間は、最小で12日間、最大で85日間であった。平均では混合難聴で30日間、伝音難聴では48日間、感音難聴で50日間、難聴全体では38日間であった。

IV 考 察

近年頭部外傷は増加しており、側頭骨の骨折症例に遭遇する機会も多くなっている。これは結果にも示したように交通事故による受傷が圧倒的に多いことから、交通事故の増加が一因と考えられる。また受傷年齢も10代の若者に多いことは憂慮すべきことである。側頭骨骨折は早期に適切な治療を行えば機能回復を期待できる症例も少なからず存在するので、できるだけ早期に耳鼻咽喉科医の診察が必要であると考えられる。

1) 側頭骨縦骨折について：側頭骨骨折の多く

を占める型で、縦骨折の骨折線は側頭骨鱗部を上下に走り、乳突洞、外耳道より中耳、さらに頭蓋底に至り、破裂孔や錐体先端部に達する¹⁾。骨折線は迷路骨包を迂回するように走り、内耳障害は起こりにくい为上鼓室の破壊が起こりやすく伝音難聴が出現しやすいとされている。縦骨折における顔面神経麻痺は約20%に発症するといわれている^{2)~4)}。

当科における過去5年間の症例では縦骨折の37.5% (9側/24側)と従来の報告よりやや多くの症例に顔面神経麻痺が発症し、70.8% (17耳/24耳)に伝音性分の難聴(伝音難聴と混合難聴)が認められ、12.5% (3耳/24耳)に耳小骨連鎖離断が疑われた。

2) 側頭骨横骨折について：横骨折の際には脳幹、中脳への障害も大きく、頭蓋底全体の骨折のため強度の中樞神経障害を起こすことが多く、死亡率も高い^{2,4)}。横骨折は、錐体の後面から前面へ、側頭骨の長軸を横断して骨折線が走るものと言う⁵⁾。横骨折の頻度は側頭骨骨折の10~30%で、横骨折の50%に顔面神経麻痺がみられるといわれている⁴⁾。当科では過去5年の間に横骨折が認められた症例は1例(3%)のみで、顔面神経麻痺は認められず、難聴の種類は混合難聴であった。

側頭骨縦骨折と横骨折のほかに両者がともに認められる混合骨折があるが、これは2例(5%)に認められ、顔面神経麻痺は1例、難聴の種類は2例とも混合性難聴であった。

3) 顔面神経麻痺について：側頭骨骨折の耳鼻科的治療でもっとも問題になるのが、顔面神経麻痺である。この治療方法には手術的治療と保存的治療があるが、そのいずれを選択するかを決めることが重要である。それは治療法の如何が麻痺の予後に関わってくるからである。外傷後の顔面神経麻痺では原因不明のベル麻痺と違い骨折、出血、神経圧迫、挫滅、牽引などと因果関係が特定されておりこれを除去するための顔面神経減荷術は意義の明白なものと考えられる。即発性顔面神経麻痺は遅発性に比べ回復が遅い傾向がみられ⁶⁾、神経断裂の可能性もあり、全身状態が許す限り、減荷術の適応とされる⁷⁾。当科の症例でも遅発性に

比べ回復しづらい傾向がみられた。

遅発性顔面神経麻痺は不可逆性変化が起こり始めているので必ず手術すべきであるという意見や、神経の断裂、骨片の刺入など外傷の直接的結果ではなく、末梢神経の旺盛なる再生力を期待して保存的に治療し、手術を待ってもよいとする意見もある^{8,9)}。

しかし、実際は患者の意識がはっきりせず、顔面の浮腫も加わり、即発性か遅発性かと明確に分類できない場合もあり、やはり手術の適応を決めるにあたり、慎重な経過観察が重要となる。

我々は、側頭骨骨折38例(36例)中11例(29%)に顔面神経麻痺を認めたが、電気変性反応(NET)、誘発筋電図(ENoG)上、脱神経をみとめ、かつ全身状態が良好で手術が可能な4例(4例)に経乳突洞的顔面神経減荷術を施行し、全例茎乳突孔から膝神経節まで顔面神経管を開放した。その他の症例ではステロイドの点滴治療等の保存的治療を施行した。その結果、表7に示したように回復が45.5% (5側)、軽快が18.1% (2側)、不変が36.4% (4側)で、手術例では50%が回復した。全身状態が手術を許さなかった3例(2例)が不変であったことを考えると、適切な診断と治療法で外傷性顔面神経麻痺はかなり回復を期待できると思われた。当科では、即発、遅発など発症時期にとらわれず、麻痺の部位診断、NET、ENoGの検査結果を参考に手術の適応を決めている。特にNET、ENoGなどで脱神経を認めた場合で、側頭骨内での障害が疑われた場合は手術を行うことにしている。しかし、受傷直後は全身的な問題で手術適応と判断されてもすぐに手術は行えないことが多いので、まずステロイド療法を開始し、手術が可能になる時期を待つことにしている。

4) 難聴について：頭部外傷にともなう難聴は伝音難聴では聴力の改善が期待できるが感音難聴は期待できないというのが通説である。我々の症例でも、耳小骨連鎖離断を伴わない伝音難聴、および混合難聴の伝音成分は経過観察中に聴力の改善が認められた。しかし、感音難聴、混合難聴の感音成分も少数ではあるが聴力の改善が認められ

た。この理由については、受傷直後で十分に全身状態が回復していない場合には聴力検査の結果の信憑性に問題があることも考えられる。しかし、これらの症例には外傷性硬膜下血腫、くも膜下出血などの脳外科的疾患も認められ、これらの疾患の治癒とともに難聴も軽快した可能性も否定できない。いずれにせよ今後の検討課題である。

5) 骨折部位の X 線学的診断について：結果にも示したように、単純 X 線撮影と CT を比べた場合、単に、縦骨折あるいは横骨折という診断でさえ CT の有用性は明らかであり、まして骨折の部位診断ということになれば CT では耳小骨離断の有無、乳突蜂巣の様子、顔面神経管の破壊の有無、蝸牛や半規管の状態等に関する情報が得られる可能性があり、不可欠と言える¹⁰⁾。また、ほとんどの場合、横断像によって骨折の有無や側頭骨の障害の様子が把握できたが、なかには骨折が冠状断像でのみ確認され、横断像では認められなかった例もあり、横断像と冠状断像の両方で CT を撮影する方がより多くの情報が得られると言える。

また、側頭骨骨折の診断に最近注目を浴びている三次元画像再構成 CT (3DCT) の応用を試みているところであるが、側頭骨は構造が複雑で立体的に再構築が難しく、現在試行錯誤の段階であるがその 1 例を示す (図)。今後、側頭骨における 3DCT による画像描出法が確立されれば、病変を立体的に把握できることからこの撮影が一般的になれば、診断や手術等の治療方法の検討はもとより患者への説明においても有用であろう。

V. ま と め

- 1) 過去 5 年間で当科外来を受診し単純 X 撮

影あるいは CT にて側頭骨骨折を認めた 36 例を対象とし、縦骨折 63%、横骨折 3%、混合骨折 5%、その他の骨折 29% を認めた。

2) 難聴は 74%、耳鳴は 37%、めまいは 44%、顔面神経麻痺は 29% の症例に認められた。これらの症状の予後を見ると、めまいはほとんど全例消失し難聴、耳鳴、顔面神経麻痺も半数以上が、軽快あるいは治癒していた。

3) CT は側頭骨骨折の有無、骨折の型および骨折部位の診断に不可欠と言える。

[本論文の要旨は第 4 回日本耳科学会 (1994, 11, 12, 大阪) において口演した。]

文 献

- 1) Proctor B. et al.: The ear in head trauma. *Laryngoscope*, **66**, 16~59, 1986.
- 2) 西山耕一郎: 外リンパ瘻を伴った外傷性側頭骨骨折. *頭頸部外科* **2**, 3~8, 1992.
- 3) 斉藤春男: 側頭骨骨折. *JOHNS* **3**(5), 26~30, 1987.
- 4) 鳥山 稔: 中耳の外傷. *臨床耳鼻咽喉科. 頭頸部外科全書 2B 耳 [臨床]*. p. 245, 1986.
- 5) 八木聡明: 耳鼻咽喉科診療マニュアル 各論 耳, 3. 診断・治療, E 外傷. p. 202.
- 6) 西村宏子 他: 外傷性顔面神経麻痺の臨床. *Facial N Res Jpn* **4**, 127~130, 1984.
- 7) 斉藤春雄: 側頭骨骨折. *JOHNS* **3**, 690~694, 1987.
- 8) 藤岡正勝 他: 頭部外傷性顔面神経麻痺. *脳神経* **30**, 549~558, 1978.
- 9) 村田清高: 側頭骨外傷の手術治療. *頭頸部外科* **1**, 107~114, 1991.
- 10) David W: Temporal Bone Trauma. High-Reso Lution computed Tomographic Evaluation. *Radiology* **151**, 411~415, 1984.