

## 小児鎖骨骨折後偽関節の1例

森 武人, 安倍吉則, 田代尚久  
柴田常博, 一瀬亮吾, 安倍美加

### はじめに

小児の鎖骨骨折は日常診療でも比較的頻繁に診る骨折である。新生児では分娩骨折としてみられることもあり、乳幼児、学童期では高所からの落下、転倒で起こることが多い。小児では一般に保存療法で問題なく骨癒合し、自家矯正能も高いため通常変形は残らない。したがって成人骨折とは異なり、偽関節になることは極めてまれである。

今回われわれは、外傷による小児鎖骨偽関節の1例を経験したので報告する。

### 症 例

症例：9歳 女児。

家族歴・既往歴：特記事項なし。

主訴：左鎖骨部の痛み。

現病歴：2009年2月2日、通学のため歩行中、ワゴン車に撥ねられ受傷した。その直後から左肩の痛みを訴え、救急車で当院救急救命センターへ搬送された。単純X線像・CTにて、左鎖骨骨折・左肺挫傷・左腎損傷を認め小児科へ入院となった。

入院時現症：身長 131.6 cm, 体重 29.0 kg, 左鎖骨中央部に腫脹と圧痛 (+)

血液検査所見：Ca 8.7 mg/dl IP 3.7 mg/dl ALP 524 IU/ $\mu$ l

単純X線像：鎖骨体部中央よりやや内側で骨折がみられ、遠位骨片は前方に転位している (図 1-a, b)。

CT：遠位骨片が前方に転位しており、骨折部にギャップを生じている (図 2)。

治療経過：鎖骨バンド固定を行い保存的に経

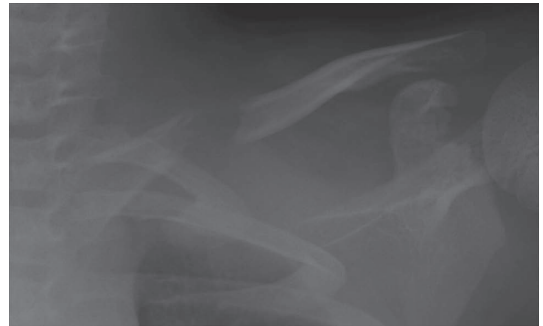

図 1-a

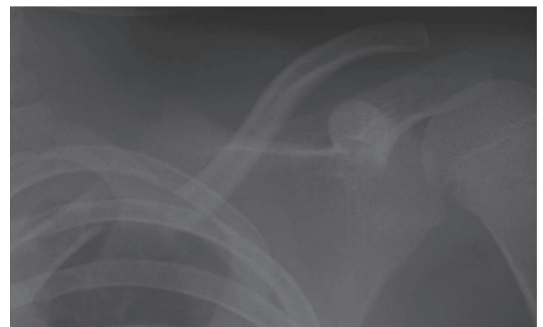


図 1-b

図 1-a, b. 単純 X 線像 (初診時)

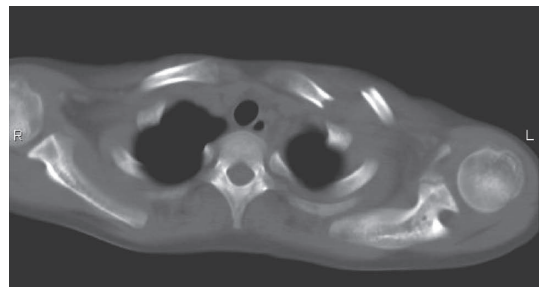


図 2. CT 像 (初診時)

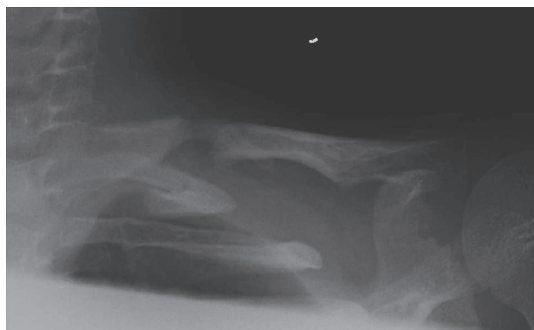


図 3-a

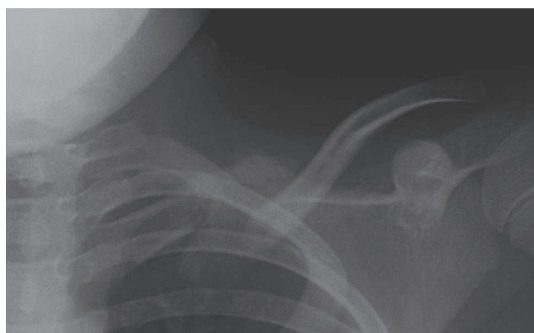


図 3-b

図 3-a, b. 単純 X 線像 (受傷後 5 週)

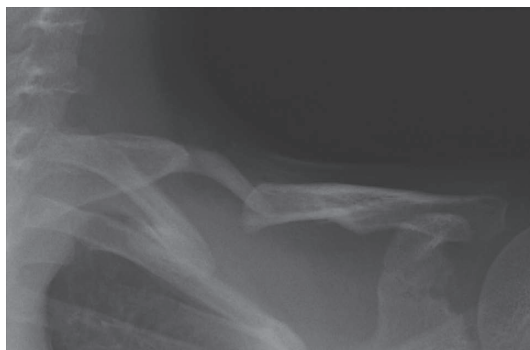

図 4-a

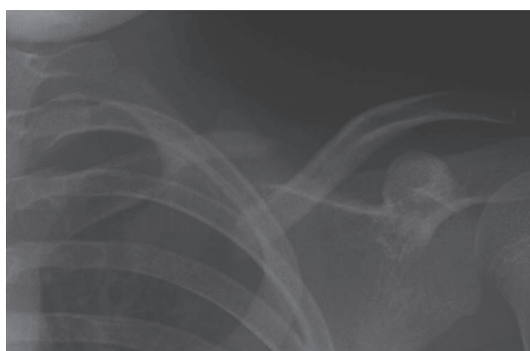


図 4-b

図 4-a, b. 単純 X 線像 (受傷後 5 カ月)

過を観察した。受傷後 5 週の単純 X 線像では近位より骨膜管に沿って仮骨の形成が認められるが、遠位骨片が前方に転位しているため骨癒合はしていない (図 3-a, b)。受傷後約 5 カ月の単純 X 線像でも骨癒合は認められず、3 カ月間単純 X 線像で変化がなかったため、偽関節と診断した (図 4-a, b)。受傷後 6 カ月より鎖骨バンドを外し制限なく生活をしてもらっているが、とくに症状はなく、日常生活動作に問題はない。今後痛みを生じたときには、手術を行う方針である。

## 考 察

小児鎖骨骨折は日常診療で比較的診る機会が多い骨折で、井上らの報告によると 3 年間で経験した全小児骨折 1,660 例中 236 例 (14.2%) に本骨折がみられており、好発年齢は 1~6 歳である<sup>1)</sup>。その治療法では保存療法が第一選択であり、8 字包帯固定や Velpeau 包帯固定、鎖骨バンドに

よる固定などで通常はとくに問題なく骨癒合が得られる。また多少の転位を残して骨癒合しても自己矯正能力が高く、変形治癒となることはまれである。本症例でも鎖骨バンドによる固定を行ったが、受傷から 6 カ月経過しても骨癒合が得られず偽関節となった。小児の外傷性偽関節の報告は極めて稀で、われわれが渉猟しえた範囲ではこれまで 5 例が報告されているのみである<sup>1~4)</sup>。

偽関節の原因としては ① 先天性偽関節、② cleidocranial dysostosis、③ neurofibromatosis、④ 外傷による骨折後の偽関節があげられる。本症例では外傷歴があきらかであるので上記 ①~③ との鑑別が容易である。①~③ の治療ではとくに手術療法を選択されることは少なく、保存的に経過を観察しても ADL を制限することはほとんどない。

外傷性偽関節の治療では 5 例の報告中、3 例で

手術療法，2例で保存療法が選択されている。3例では痛みがあったため手術を行っていたが，保存療法が選択された2例でもとくに生活上支障はなかった<sup>2~4)</sup>。手術方法としては Kirschner 鋼線による髓内固定に自家骨移植を併用した方法がもちいられている。手術適応の理由としては，1. 疼痛による機能障害，2. 皮下に骨片の突出を触れたり，骨折による短縮により肩幅が狭小化するような美容的な問題などがあげられる。本症例でも痛みの訴えがあれば手術を行う方針ではあるが，現時点では痛みがなく，また美容的な面でも問題がないため外来で経過を観察している。

#### ま と め

比較的稀な小児鎖骨骨折後の偽関節について報

告した。

#### 文 献

- 1) 井上 博：小児骨折治療の実際 [改定第2版]. 2001
- 2) Wilkins RM et al : Ununited fracures of the clavicle. JBJS **65-A** : 773-778, 1983
- 3) Ropars M et al : Posttraumatic nonunion of the clavicle in a child : case report. Rev, Chir Orthop Reparative Apper Mot : 666-669, 2004
- 4) Caterini R et al : Posttraumatic nonunion of the clavicle in a 7-year-old girl. Arch Orthop Trauma Surg **117** : 475-476, 1998