索引用語
プロテインS欠乏症
下大静脈フィルター
肺塞栓症

症例報告

# 抗凝固療法及び血栓溶解療法を継続し下大静脈フィルターを留置したにも関わらず重篤な肺塞栓を再発したプロテインS欠乏症の1例

岩崎夢大，山科順裕，小松寿里
佐藤英二，中川　孝，櫻本万治郎
佐藤弘和，三引義明，石田明彦
滑川明男，八木哲夫

## はじめに

深部静脈血栓症並びに肺塞栓症の危険因子として，生理的凝固系阻害因子であるアンチトロンビンIII，プロテインC，プロテインSなどの抗原量・活性低下である先天性血栓性素因や，抗リン脂質抗体症候群，悪性腫瘍を始めとする後天性血栓性因子が挙げられる．抗凝固療法，血栓溶解療法を行いながら下大静脈（IVC）フィルターを留置したにも関わらず，重篤な肺塞栓症を再発したプロテインS欠乏症の1例を経験したので報告する．

## 症　例

**患　者：** 60歳男性．

**主　訴：** 左下肢・膝窩部腫脹．

**既往歴：** 50歳台に肺塞栓症．

**家族歴：** 7人兄弟の6男．4人の兄弟と1人の姉に深部静脈血栓症の既往歴あり．

**服薬歴：** 特記事項なし．

**現病歴：** 平成24年某日より左下肢・膝窩部の腫脹を自覚し，9月上旬に当院の整形外科を受診した．既往歴に肺塞栓症があり，血液検査にてD-dimerが27.8 μg/mlと高値であったことから造影CTを施行したところ，深部静脈血栓症並びに肺塞栓症を指摘され当院の循環器内科に入院となった．

**入院時現症：** 身長170 cm，体重60 kg，血圧142/88 mmHg，脈拍数76/分，体温36.4℃，SpO2 93%（room air），左膝窩部の把握痛あり

**血液検査：** D-dimerの高値と動脈血液ガス分析にて$PaO_2$の低下を認める（**表1**）．

**心電図検査：** 洞調律．心拍数75回/分．ST変化なし（**図1**）．

**心臓超音波検査：** 左室収縮能は良好．壁運動異常，弁膜症，右心負荷所見を認めない（**図5a**）．

**造影CT：** 左総腸骨静脈から外腸骨静脈，大腿深静脈ほぼ全長（**図2a**）並びに，右肺動脈と左

**表1.**　採血検査，動脈血液ガス分析，血栓性素因の結果

| | | | |
|---|---|---|---|
| 白血球数 | 8,900/μl | BUN | 18 mg/dl |
| 赤血球数 | $509\times10^4$/μl | Cre | 0.79 mg/dl |
| Hb | 14.9 g/dl | 尿酸 | 5.0 mg/dl |
| Ht | 44.6% | Na | 143 mEq/l |
| 血小板 | $14.3\times10^4$/μl | K | 4.6 mEq/l |
| PT-INR | 1.04 | Cl | 104 mEq/l |
| APTT | 32.1 秒 | CRP | 1.22 mg/dl |
| D-dimer | 27.85 μg/ml | pH | 7.410 |
| AST | 25 IU/l | pCO2 | 45.4 |
| ALT | 16 IU/l | pO2 | 69.8 |
| ALP | 275 IU/l | $HCO_3^-$ | 28.1 |
| LDH | 399 IU/l | ABE | 2.8 |
| γ-GTP | 30 IU/l | $O_2Hb$ | 92.8% |
| CK | 81 IU/l | Lactate | 1.0 mmol/l |

仙台市立病院循環器内科

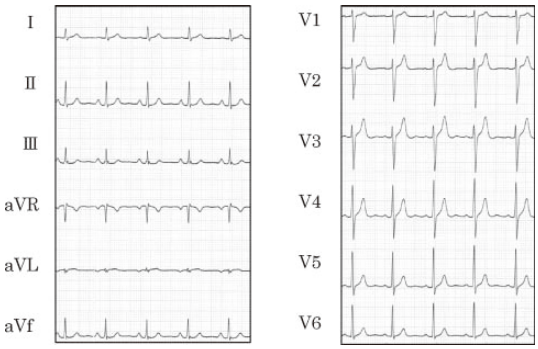


**図 1.** 来院時心電図．洞調律で，陰性 T 波を始めとする右心負荷所見を認めない．

肺動脈近位部に血栓（**図 2b**）によると考えられる造影欠損が認められた．

**治療経過：図 6** に入院経過を示す．前述の検査所見より肺塞栓症，深部静脈血栓症と診断し，ヘパリン 25,000 単位/ 日の投与を開始した．第 2 病日に IVC フィルター（Gunther tulip：直径 30 mm, 長さ 50 mm Cook 社）を腎静脈直下に留置し，第 3 病日より深部静脈血栓症に対してウロキナーゼの投与を開始した．入院初期よりバイタルサインは安定しており，心臓超音波検査からも右心負荷徴候が認められず，血行動態は安定していると考えられたため，組織プラスミノーゲンアクチ

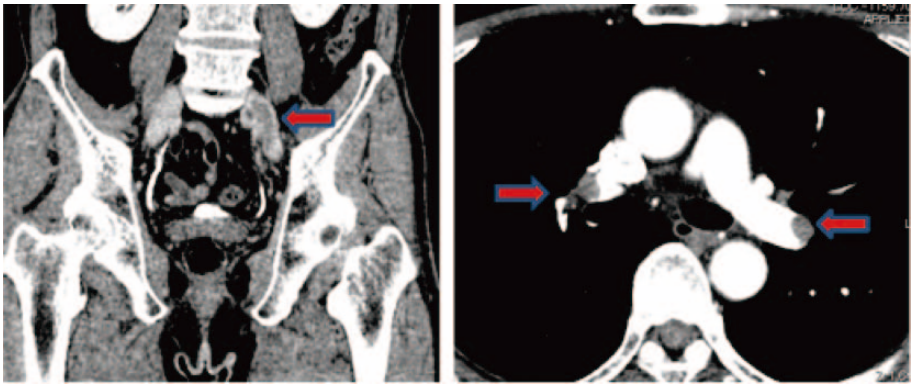

a　　b

**図 2.** (a) 左総腸骨静脈から外腸骨静脈，大腿深静脈ほぼ全長並びに，(b) 右肺動脈と左肺動脈近位部に血栓によると考えられる造影欠損が認められる．

**図 3.** II・III・aVf の ST 低下，V1・V2 の ST 上昇を認める．

**表 2.** 採血検査，動脈血液ガス分析，血栓性素因の結果．D-dimer 上昇，低酸素血症の所見を認める．血栓性素因分析にて，プロテイン S の活性及び抗原量の低下を認める．

| マーカー | 値 | 正常範囲 |
|---|---|---|
| 抗カルジオリピン IgG | <1 U/ml | <10 U/ml |
| プロテイン C 活性 | 106% | 64-146 |
| プロテイン C 抗原量 | 92% | 70-150 |
| プロテイン S 活性 | 38% | 60-150 |
| プロテイン S 抗原量（total） | 58% | 65-135 |
| プロテイン S 抗原量（free） | 33% | 60-150 |

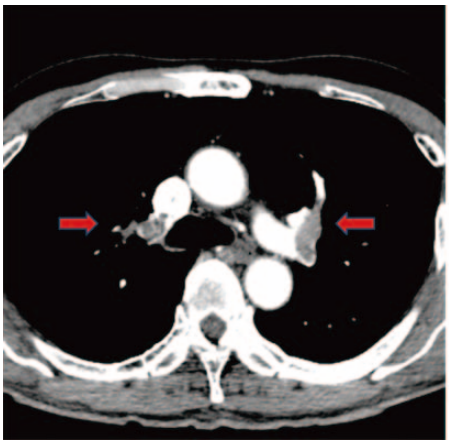

**図 4a.** 胸痛時；第 8 病日の造影 CT にて両肺動脈血栓の増大が認められる．

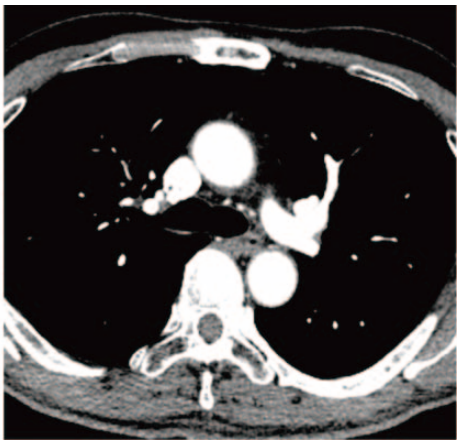

**図 4b.** 治療後（第 25 病日）治療後である第 25 病日の造影 CT では両肺動脈血栓の縮小が認められる．

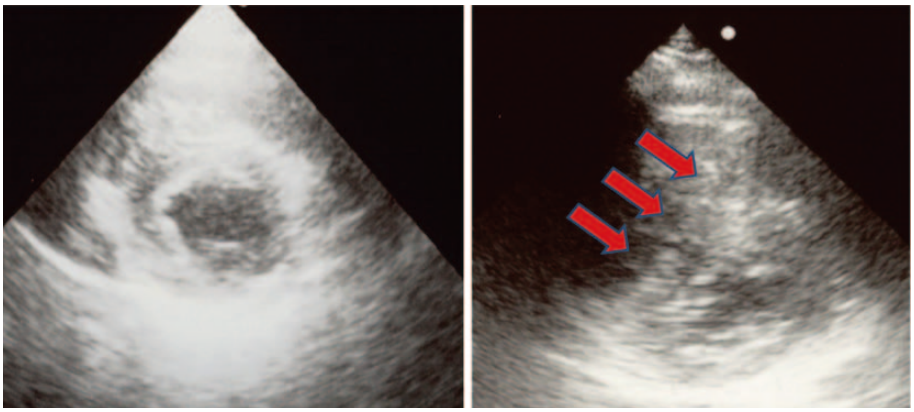

第 1 病日　　胸痛時（第 8 病日）

**図 5.** 第 1 病日（a）及び胸痛時（b）の心臓超音波検査．胸痛時にて右室側からの左室圧排像を認め，右心負荷所見と判断した．

ベーター（t-PA）を使用しなかった．aPTT の推移と D-dimer 低下より治療反応性は良いと判断した．経過は良好であったが，第 8 病日の採血で D-dimer の軽度上昇を認め，また同日深夜のトイレ歩行後に胸痛が出現し，血圧の低下と SpO2 の低下を認めた．D-dimer が 17.18 μg/ml と上昇しており，心電図では II・III・aVf の ST 低下，V1・V2 の ST 上昇があり（**図 3**），心臓超音波検査にて右心負荷の所見が認められた（**図 5b**）．経過より肺塞栓症増悪を疑い造影 CT を再検した（**図 4a**）．両肺動脈血栓の増大が認められ，肺塞栓症を再発したと考えられた．ICU 入室し t-PA 13,750 IU/kg を単回投与し，ヘパリン 25,000 単位/日とワーファリン 5 mg/ 日の投与を開始した．また第 11 病日に，初日に提出した血栓性素因の結果が判明し，プロテイン S 抗原量並びに活性の低下を認めたことからプロテイン S 欠乏症の診断となった（**表 2**）．以後経過は良好でありヘパリンは第 12 病日より漸減して中止した．第 25 病日の造影 CT では肺動脈血栓の縮小が認められた（**図 4b**）．深部静脈に関しては多少の残存血栓認められ，器質化血栓と考えられた．第 28 病日には IVC フィルターを抜去した．その後も全身状態良好で第 34 病日に退院となった．

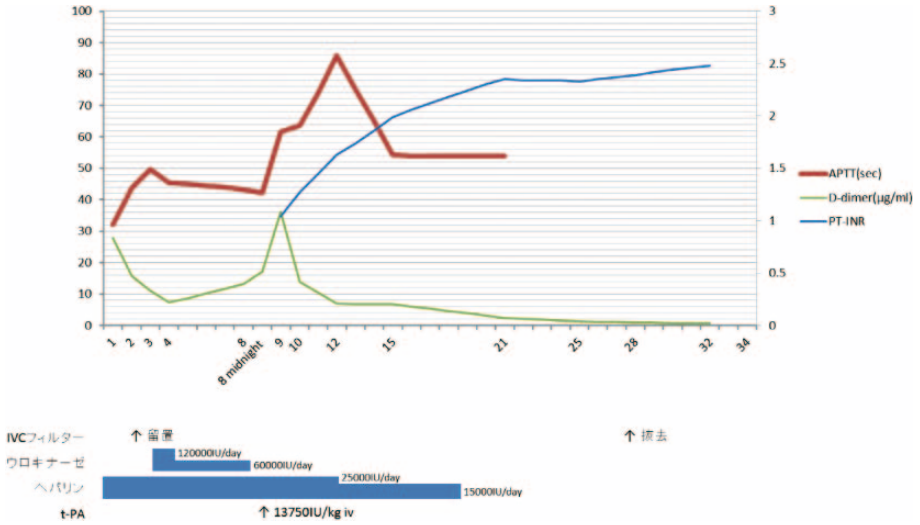


**図 6.** 治療経過.

## 考　　察

深部静脈血栓症並びに肺塞栓症の危険因子として先天性血栓性素因や後天性血栓性因子が挙げられる．先天性素因には生理的凝固系阻害因子であるアンチトロンビン III，プロテイン C，プロテイン S などの抗原量・活性低下があり，後天性素因には抗リン脂質抗体症候群，悪性腫瘍がある．本症例が，十分な量と考えられるヘパリンとウロキナーゼの投与を行っていたにも関わらず，肺塞栓症の急性増悪を来した原因として，プロテイン S 欠乏症が存在したことが挙げられる．プロテイン S はビタミン K 依存性蛋白の 1 つであり，プロテイン C の補酵素として線溶亢進に働く．プロテイン S 欠乏症は常染色体優性遺伝の疾患で，日本人の 1.12% に認められ，血栓易形成性の基礎疾患として国内最多の疾患と言われている[1]．プロテイン S 欠乏症の患者では血栓発症率は健常人の約 10 倍と言われており，血栓発症は小児期よりも成人期に多いとされている．プロテイン S 欠乏症は 3 つの型に分類されており，いずれの型も活性低下を認めるが，総抗原量並びに遊離体の低下を Type 1，総抗原量並びに遊離体は正常なものを Type 2，遊離体のみの低下を Type 3 と分類しており[2]，症例は Type 1 に当てはまった．早期治療はヘパリンが中心で，早期からのワーファリン使用はプロテイン S の抗原量を低下させ，凝固異常をきたす危険性が示唆されている．特にプロテイン S 欠乏症の中でも homozygote 及び combined heterozygote の症例は，プロテイン C 欠乏症に類似するような電撃性紫斑病の原因となることもあり[2]，そのような症例でのワーファリン早期導入は抗原量低下からの凝固異常をきたす可能性も出てくる．しかしそのような症例は世界でも数例報告がある程度で発症も新生児期に多く，総合的に考えると抗原量低下を危惧してのワーファリン導入の遅延は逆に症状増悪につながる可能性がある．従ってより早期にワーファリンの導入を検討するべきであったのかもしれないが，上述したようにワーファリンの拙速な投与開始が重篤な副作用を引き起こす可能性が存在すること，本症例はヘパリンとウロキナーゼを投与していたため，血栓溶解薬と 2 剤の抗凝固薬の併用は出血リスク増大にもつながることを十分に考慮するべき症例であった．

また本例では IVC フィルター留置後にも関わらず肺塞栓症が再発した．IVC フィルター留置後は肺塞栓症の発症は優位に減少すると報告されているが，留置群でも 1.1% に肺塞栓症を発症すると報告されている[3]．本症例では，IVC フィルター

に付着していたわずかな血栓が徐々に増大して飛散したか，末梢側の塞栓がフィルターを通り抜けてしまった可能性が考えられる．いずれにしてもIVCフィルターが肺塞栓症を完全に防止するものではないことに留意するべきである．

本症例ではIVCフィルターを最終的に回収している．IVCフィルターの長期投与は肺塞栓症の発症を抑えるが深部静脈血栓症の発症を増加させると言われており[4]，本症例では体内異物そのものが血栓症リスクになる可能性が高いと考えられたため，抜去に至った．下大静脈フィルターの長期留置，特に先天性凝固阻止因子欠乏症患者に対するフィルター留置に関しては明らかなエビデンスがなく，今後の研究が待たれる．

## 結　　語

抗凝固療法及び血栓溶解療法を継続しIVCフィルターを留置したにも関わらず重篤な肺塞栓症を再発したプロテインS欠乏症の1例を経験した．家族歴などから先天性凝固異常のリスクを予測して治療を開始すると共に，治療開始後も肺塞栓症再発の可能性があることを十分に考慮する必要がある．

## 文　　献


1）小嶋哲人：先天性凝固阻止因子欠乏症（antithrombin, protein C, protein S欠損症）．血栓止血誌 **20**：484-486, 2009

2）中山享之　他：プロテインS欠乏症．血栓止血誌 **12**：235-239, 2001

3）Decousus H et al：A clinical trial of vena caval filters in the prevention of pulmonary embolism in patients with proximal deep-vein thrombosis.　Prévention du Risque d'Embolie Pulmonaire par Interruption Cave Study Group.　N Engl J Med **338**：409-415, 1998

4）Decousus H et al：Eight-year follow-up of patients with permanent vena cava filters in the prevention of pulmonary embolism：the PREPIC（Prevention du Risque d'Embolie Pulmonaire par Interruption Cave）randomized study.　Circulation **112**：416-22, 2005