仙台市立病院医誌　**35**, 53-56, 2015

索引用語
クループ症候群
気管内挿管
パラインフルエンザウイルス

症例報告

気管内挿管を要した重症クループ症候群の１例

原　佑太朗，楠本耕平，中村洋心
佐々木和人，及川善嗣，内田崇
高橋俊成，鈴木力生，北村太郎
千葉洋夫，西尾利之，高柳勝
村田祐二，大浦敏博

はじめに

クループ症候群は６ヶ月から６歳の乳幼児期の間で最も一般的な上気道閉塞性疾患の１つである[1]．主にウイルス感染症による，喉頭から気管上部の気道粘膜浮腫に伴う上気道狭窄により吸気性喘鳴，犬吠様咳嗽，嗄声などを呈する呼吸器疾患の総称である．今回，来院後の意識レベル低下，呼吸窮迫を認め気管内挿管を必要とした重症例を経験したので報告する．

症　例

症例： 11ヶ月，男児

主訴： 発熱，咳嗽，呼吸困難

既往歴： 特記事項なし

家族歴： 特記事項なし

現病歴： 入院２日前から発熱，湿性咳嗽を認めた．入院当日（第１病日とする）の午前０時頃から喘鳴，犬吠様咳嗽が出現したため前医を受診し，陥没呼吸が著明であり低酸素血症を認めたため当科紹介となった．

入院時現症

体重 8.4 kg，JCS-2，体温 36.3℃，脈拍数 171 回/分，呼吸数 44 回/分，SpO_2 94%（face mask O_2 3 L/分），著明な陥没呼吸はあったが流涎や sniffing position はみられなかった．聴診上著明な吸気性喘鳴と呼気性喘鳴を聴取したが，犬吠様咳嗽は認めなかった．明らかな心雑音，腹部膨満はなく，口唇チアノーゼと四肢末梢に網状チアノーゼがみられた．

入院時検査所見（表１）： 血液ガス分析では PCO_2 42.3 と換気障害を認めなかった．

入院後経過： 当院来院前には犬吠様咳嗽が聴取されていたこと，胸部レントゲン写真で pencil sign（**図１**）が見られたことからクループ症候群と判断し，酸素投与，アドレナリン・デキサメタゾン吸入で一時的に呼吸窮迫症状の改善を認めた．しかしその後徐々に傾眠傾向となり，安静時の吸気性喘鳴と陥没呼吸が持続していたことから上気道閉塞への進行を防ぐため救急外来でビデオ硬性挿管用喉頭鏡を用いて気管内挿管による気道

表１． 入院時検査所見

WBC	12.2×10^3 /μl	Na	141 mEq/l
RBC	443×10^4 /μl	K	5 mEq/l
Hb	10.4 g/dl	Cl	105 mEq/l
HCT	32.3%	Ca	8.8 mg/dl
MCV	73 Fl	IP	5.5 mg/dl
MCH	23.5 Pg	BUN	10 mg/dl
MCHC	32.2%	Cre	0.19 mg/dl
Plt	29.6×10^4 /μl	UA	4.4 mg/dl
血液ガス（FiO_2 0.5 L）		AST	40 IU/l
pH	7.27	ALT	20 IU/l
PO2	221 mmHg	ALP	844 IU/l
PCO2	42.3 mmHg	LDH	374 IU/l
$HCO3^-$	18.8 mmol/l	γ-GTP	13 IU/l
Lac	0.5 mmol/l	T-Bil	0.2 mg/dl
BE	−6.9 mmol/l	TP	5.8 g/dl
AG	9.2 mEq/l	Alb	3.4 g/dl
		CRP	1.92 mg/dl

仙台市立病院小児科

確保を行った．気管チューブは 3.5 mm カフありチューブを使い，カフに air を入れなかった．その後集中治療室に入院となり人工呼吸器管理を行った（**図 2**）．口腔内分泌物による誤嚥性肺炎を考慮し抗菌薬（Ampicillin/Sulbactam）を併用した．第 2 病日に解熱し，自発呼吸に合わせて声門部からの air leak が出現したため声門下の浮腫，狭窄が改善したと判断した．抜管後の喉頭浮腫予防にデキサメタゾンを前投与し，第 3 病日に抜管を行った．その後上気道狭窄症状の再燃なく経過し，第 4 病日に一般病棟へ転棟した．第 7 病日に全身状態良好のため退院となった．

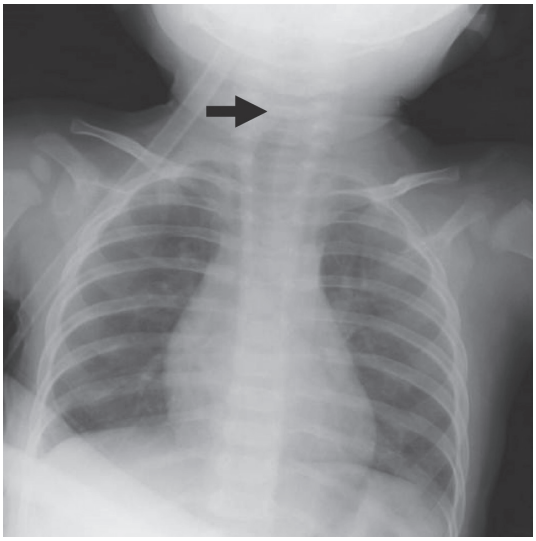

図 1.　胸部レントゲン写真
pencil sign を認める（右矢印）

考　　察

クループ症候群は喉頭炎，喉頭気管炎，喉頭気管支炎，痙性クループを含む乳幼児期の上気道疾患を表現する言葉として使われている[2]．感染を契機として発症することが多く，原因微生物としてパラインフルエンザウイルスが最も多く，次いで RS ウイルス，ヒトコロナウイルスが挙げられる[3]．

症状としては鼻汁，発熱，嗄声，犬吠様咳嗽，ストライダーが通常軽度に認められ，約 1 週間で自然と治癒する．クループ症候群には重症度を評価するスコアリングシステムがいくつか存在するが，Westley croup score（**表 2**）[4] が代表的である．意識レベル，チアノーゼ，陥没呼吸，ストライダー，

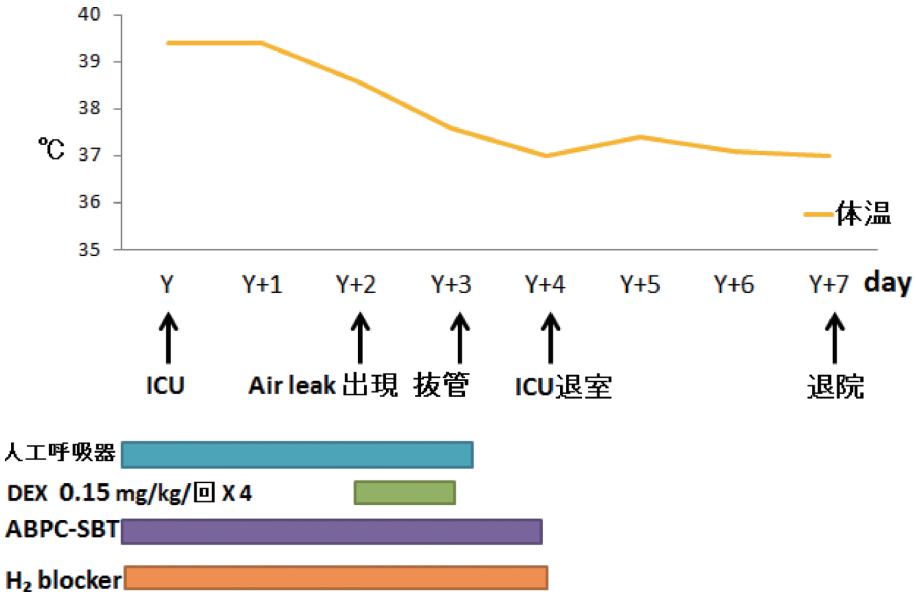

図 2.　入院後経過
DEX：dexamethasone, ABPC-SBT：Ampicillin/Sulbactam

表 2.　Westley croup score

特徴	各特徴に割り当てられた点数					
	0	1	2	3	4	5
胸壁陥没	無	軽度	中等度	重度		
喘鳴	無	興奮時	安静時			
チアノーゼ	無				興奮時	安静時
意識レベル	正常					意識朦朧
Air 入り	正常	低下	顕著な低下			

2 点未満：軽症　3-7 点：中等症　8 点以上：重症

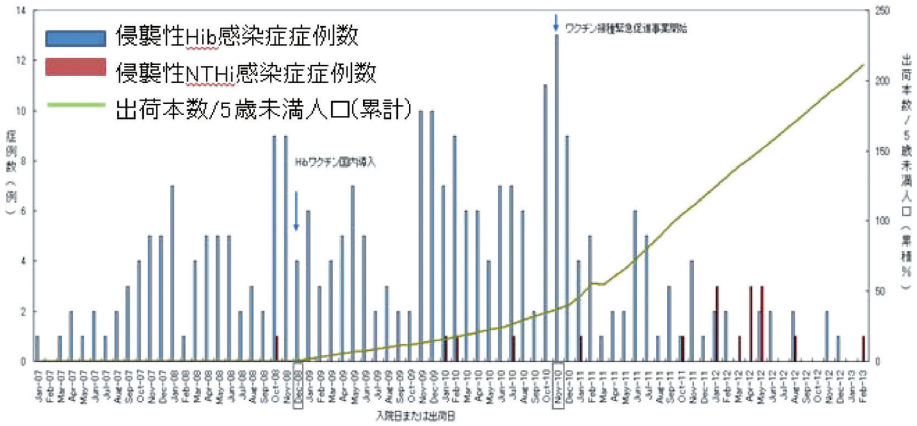

図 3.　対象 9 県における Haemophilus influenzae による侵襲性感染症症例数と Hib ワクチン出荷本数 /5 歳未満人口（累計 %）の経時的変化
IASR Vol. 34 ; p. 195-197 : 2013 年　Hib : Haemophilus influenzae type b　NTHi : non-typable Haemophilus influenzae

聴診での呼吸音の 5 項目をそれぞれ点数化し，17 点中 2 点未満を軽症，3〜7 点を中等症，8 点以上を重症とする．中等症以上で入院を考慮し，重症では気管内挿管を考慮する．救急外来を受診するクループ症候群の中で気管内挿管を必要とする症例は 1% 未満と言われている．呼吸音の消失，意識レベルの低下，チアノーゼの出現，著明な陥没呼吸，発熱によらない頻脈，呼吸筋の疲労状態がみられる場合には気管内挿管の適応である[5]．今回の症例では Westley croup score で 15 点と重症であり，呼吸不全への進行を防ぐため気管内挿管を行い，人工呼吸管理を施行した．

クループ症候群の多くはウイルス感染に伴い発症するため，アドレナリン吸入などの対処療法を行いながら自然軽快を待つのが一般的である[6]．軽症例ではグルココルチコイド内服の併用により，入院期間の短縮，救急外来再受診率の低下，アドレナリン使用が抑えられた報告がある[7]．ただし，数日間の繰り返し投与でウイルス感染を増悪させ二次性の細菌感染症を引き起こす報告があるため，本症例のように気道狭窄解除まで数日を要する症例では注意が必要である[8]．

当院での 2008 年から 2014 年までの 6 年間で入院したクループ症候群，及び急性上気道閉塞をきたす疾患である急性喉頭蓋炎の症例を後ろ向きに検討した．入院症例の中で気管内挿管を行った症例は，クループ症候群では 188 例中 5 例（2.6%）であり，急性喉頭蓋炎は 4 例中 4 例（100%）であった．クループ症候群で気管内挿管を必要とすることは稀であるが，小児の急性上気道閉塞に対し気管内挿管を行う場合には，急性喉頭蓋炎と同様にクループ症候群も鑑別として重要と考える．一方，

Hib ワクチンの普及に伴い Haemophilus influenzae type b 感染症は激減し（**図 3**）[9]，それにより Hib による急性喉頭蓋炎も減少している．以上から，今後は小児の急性上気道閉塞性疾患に占める重症クループ症候群の頻度が相対的に高くなる可能性があり，両者の鑑別は今後更に重要になると考えられる．

結　　語

・気管内挿管が必要なクループ症候群の 1 例を経験した．

・Hib ワクチンの普及に伴い，上気道閉塞をきたす疾患の頻度の変化が予想される．

尚，本論文の要旨は第 217 回日本小児科学会宮城地方会（2014 年 6 月 8 日, 仙台市）で発表した．

文　　献

1） DeSoto H : Epiglottitis and croup in airway obstruction in children. Anesthesiol Clin North Am **16** : 853-868, 1998

2） Cherry JD : Clinical practice. Croup. N Engl J Med **358** : 384-391, 2008

3） Rihkanen H et al : Respiratory viruses in laryngeal croup of young children. J Pediatr **152** : 661-665, 2008

4） Westley CR et al : Nebulized racemic epinephrine by IPPB for the treatment of croup : a double-blind study. Am J Dis Child **132** : 484-487, 1978

5） Fleisher G : Infectious disease emergencies. Textbook of Pediatric Emergency Medicine, 5th ed（Fleisher GR, Ludwig S, Henretig FM eds）, Lippincott, Williams & Wilkins, Philadelphia, p 783-851, 2006

6） Kairys SW et al : Steroid treatment of laryngotracheitis : a meta-analysis of the evidence from randomized trials. Pediatric **83** : 683-693, 1989

7） Russell KF et al : Glucocorticoids for croup. Cochrane Database Syst Rev 2011 Jan 19 ;（1）: CD001955. doi:10.1002/14651858.CD001955.pub3.

8） Cherry JD : State of the evidence for standard-of-care treatments for croup : are we where we need to be ? Pediatr Infect Dis J **24** : S198-S202, 2005

9） 佐々木裕子　他 : Haemophilus influenzae b 型菌（Hib）ワクチン導入前後の侵襲性感染症由来 H. influenzae 分離株の解析 : 9 県における検討．IASR **34** : 195-197, 2013　国立感染症研究所のホームページより閲覧可能（http://www.nih.go.jp/niid/ja/iasr.html）