仙台市立病院医誌　**39**, 59-62, 2019

索引用語
腎盂破裂
成熟奇形腫の悪性転化
扁平上皮癌

症例報告

腎盂破裂を伴った成熟奇形腫の悪性転化の一例

新倉詩央香，早坂　篤，佐藤友里恵
仲野靖弘，遠藤　俊*，平賀裕章**
笹瀬亜弥，赤石美穂，平山亜由子
宇賀神智久，羽根田　健，今井紀昭
渋谷里絵***，大槻健郎

要旨： 自然腎盂破裂をきたした卵巣腫瘍の報告は極めて少なく，卵巣成熟奇形腫の悪性転化もまれである．今回，自然腎盂破裂による背部痛を契機に卵巣腫瘍が発見され，卵巣成熟奇形腫の悪性転化と診断された一例を経験したため報告する．症例は 43 歳, 0 妊 0 産．左背部痛, 嘔吐を主訴に来院し，腹部超音波検査にて卵巣腫瘍，左水腎症がみられ，同日入院した．当院での MRI 検査では脂肪抑制される 14×10×11 cm 大の卵巣腫瘍がみられ，成熟奇形腫が疑われた．造影 CT 検査では腎盂破裂の所見があり，翌日当院泌尿器科にて尿管ステントを留置され，待機的に開腹左付属器切除術が行われた．術中所見としては卵巣腫瘍がダグラス窩にはまりこんでいたが，癒着はみられなかった．術中に尿管ステントを抜去し，術後 5 日目に退院した．病理検査の結果，成熟奇形腫の悪性転化と診断された．腎盂破裂および成熟奇形腫の悪性転化について若干の文献的考察を加えて報告する．

緒　　言

腎盂破裂の原因の多くは尿路結石である．尿路外腫瘍によるものは少なく，卵巣腫瘍の報告は非常にまれである．また，卵巣成熟奇形腫の悪性転化は 1～2% と稀である．今回，背部痛を契機に左卵巣腫瘍が発見され，卵巣成熟奇形腫の悪性転化と診断された一例を経験したため報告する．

症　　例

43 歳　女性

主　訴： 左背部痛，嘔気，嘔吐

既往歴： 特記なし

内服歴： 特記なし

家族歴： 父親が大腸癌

月経歴： 周期整

月経困難（－），過多月経（－）

妊娠分娩歴： 0 妊 0 産

喫煙歴： なし

現病歴： 数か月前から左背部痛を自覚していた．嘔気・嘔吐が出現し，2 日後に近医内科を受診した．その際の腹部超音波検査で腹腔内腫瘤と左水腎症を指摘され，同日当科紹介された．加療目的に入院となった．

入院時採血： WBC 14,200/μL，CRP 0.44 mg/dL と炎症反応の上昇があり，Cre 1.08 mg/dL と腎障害もみられた．腫瘍マーカーは CA19-9 1,024 U/mL，CA125 が 157 U/mL，SCC 21.4 ng/mL といずれも上昇していた．

骨盤部 MRI 検査（図 1）： MRI ではダグラス窩にはまりこむように 10×14×10 cm 大の左卵巣腫瘍がみられた．腫瘍頭側に充実成分がみられていた．脂肪抑制されていたことから成熟奇形腫が疑われ，悪性転化の可能性も考えられた（**図 1-a**）．

全身造影 CT 検査（図 2）： 腫瘍周囲への浸潤も明らかでなく，全身に遠隔転移の所見はみられ

仙台市立病院産婦人科
*大崎市民病院産婦人科
**東北大学病院産婦人科
***仙台市立病院病理診断科

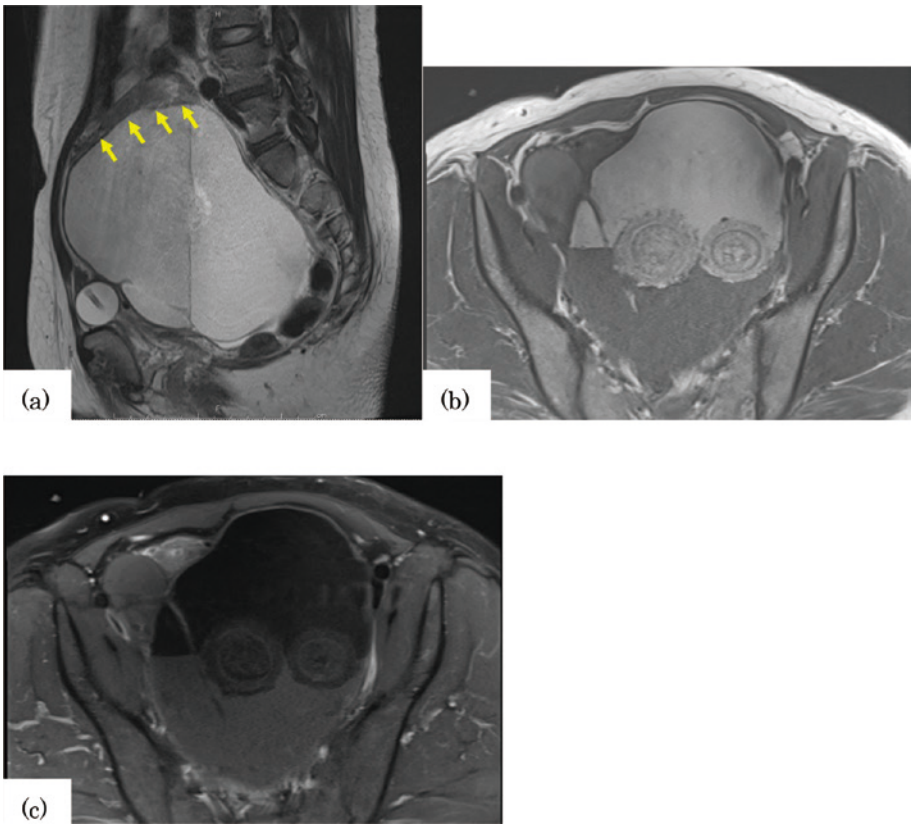

図 1. 骨盤部 MRI 検査
(a) T2 強調像矢状断では骨盤内にはまり込むように 14×10×11 cm 大の卵巣腫瘍がみられる．腫瘍の頭側には充実成分がみられる（矢印）．
(b) T2 強調像水平断では高信号な領域と筋肉と等信号な領域がみられる．
(c) T1 脂肪抑制水平断では T2 強調像で高信号だった領域が低信号を示しており，脂肪成分を含んだ腫瘍と考えられ，成熟奇形腫が疑われた．

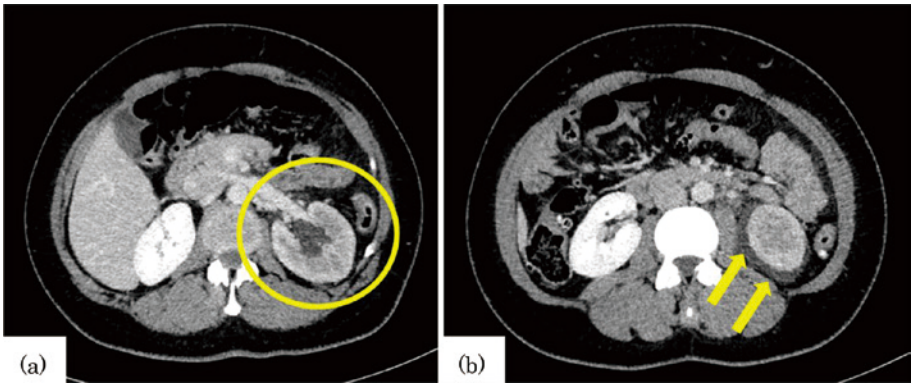

図 2. 全身造影 CT 検査
(a) 右腎臓と比べると造影効果が弱く，左水腎症がみられる（丸印）．
(b) 腎臓周囲に液体貯留がみられ，腎盂破裂と考えられた（矢印）．

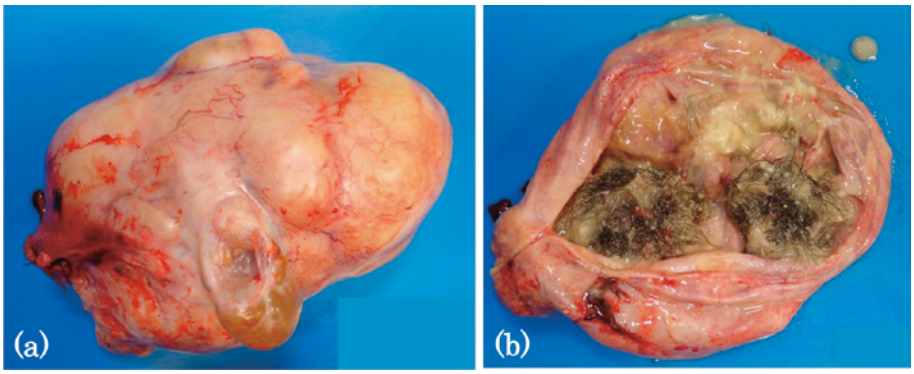

図 3. 摘出標本
(a) 巨大卵巣腫瘍で被膜破綻はみられなかった.
(b) 腫瘍内容は毛髪や脂肪が主なものであった.

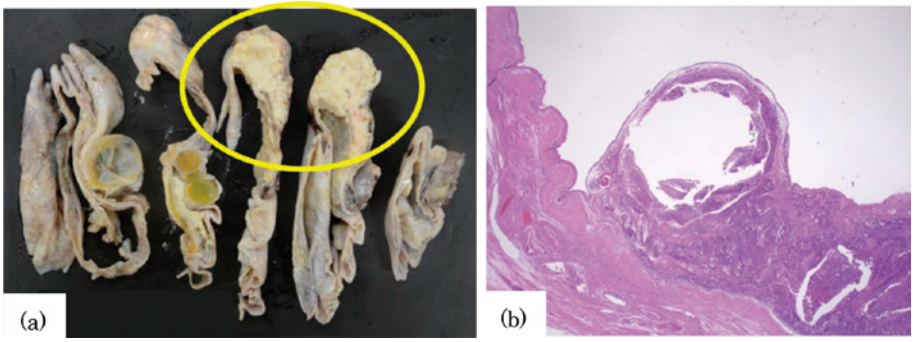

図 4. 病理所見
(a) 摘出標本のホルマリン固定後のマクロ所見. 腫瘍の一部に充実性の部分がみられる.
(b) HE 染色（弱拡大）の所見. 一側卵巣に限局した高分化型扁平上皮癌がみられる.

なかった. また, 左水腎症, 水尿管, さらに腎臓周囲に液体貯留もみられ, 腎盂破裂と考えられた.

入院後経過：腎盂破裂に対して X+3 日に尿管ステントを挿入し疼痛は改善傾向にあった. 術前診断としては各種検査より悪性転化も否定できないが, 左卵巣成熟奇形腫と考えられた. 挙児希望もあることから, 診断目的に X+31 日に開腹左付属器切除術を施行した. 卵巣腫瘍は周囲との癒着はみられず, 術中破綻はなかった. 腫瘍の重さは 1,639 g で腫瘍内容は液体の脂肪成分や毛髪であった（**図 3**）. 子宮には多発する筋腫がみられるほかは肉眼的に異常なく, 右卵巣も肉眼的には正常であった. 術中に尿管ステントを抜去し, その後は腎機能も増悪なく経過した. 術後 5 日目に退院した.

病理結果（図 4）： 内部に一部充実成分がみられ, 高分化型扁平上皮癌がみられた. 被膜破綻はなかったが, 脈管侵襲およびリンパ管侵襲は陽性であった. 以上のことから成熟奇形腫の悪性転化（扁平上皮癌）と診断された.

考　　察

腎盂破裂とは外傷や尿管を閉塞させる因子によって腎盂内圧が上昇し, その結果腎杯円蓋部など解剖学的に脆弱な部位に, 顕微鏡的/ 肉眼的亀裂が生じるものである[1,5]. 原因の半数は尿路結石だが, 今回のような尿路外腫瘍によるものも多くの文献で 10～15% 程度と報告されている[1,2,5]. そ

の中でも卵巣腫瘍はまれで，今回検索し得た限りでは腎盂破裂をきたした卵巣腫瘍の報告は3例であった[3,4,10]．

本症例では卵巣腫瘍は被膜破綻がなく，尿管への進展は否定的であった．尿管への腫瘍による圧迫で腎盂破裂が発生したと考えられる．我々が検索し得た限りでは，尿路外腫瘍による腎盂破裂，尿管破裂の症例では尿管への浸潤をきたしていた症例が多かった．しかし，卵巣腫瘍の報告に関して言えば，良性腫瘍でも腎盂破裂をきたした症例はあり，腎盂破裂をきたしていることが悪性腫瘍を示唆する所見とは言い難い．

成熟奇形腫は全卵巣腫瘍の約40%を占めており，そのうち悪性転化は1〜2%に見られるとされる[6,7]．閉経後女性に多いとされ，悪性転化例のうち，約80%は扁平上皮癌である[6]．悪性転化の術前予測に関しては複数の報告があるが，閉経後，腫瘍径10 cm以上，SCC>2.5 ng/mLというものが多い[7,9]．また，画像所見についても ① 腫瘍壁に対して鈍角の立ち上がりで造影効果を伴う壁在結節がみられる，② 腫瘍内にカリフラワー状もしくは嘴状に突出する充実部の形成，③ 腫瘍壁を貫いて周囲臓器に直接浸潤を認めた場合，に悪性転化が疑われるという報告もある[6,8,9]．

本症例は未閉経女性ではあったが，腫瘍径は10 cmを超えており，SCCの上昇もみられた．また，腫瘍壁に対して鈍角の立ち上がりを示す壁在結節もみられ（**図1**（a）），悪性転化を疑う症例であった．挙児希望もあり，今回は診断目的に付属器切除術を施行したが，悪性転化のリスク等を十分に説明し，術式選択を行うことが重要と考えられた．

結　　語

腎盂破裂による症状で発見された成熟奇形腫の悪性転化の症例を経験した．腫瘍外進展がない状態でも腎盂破裂をきたすことがあるため，卵巣腫瘍患者の突然の腰痛，背部痛では腎盂破裂も鑑別に挙げる必要がある．

文　　献

1）杉浦晋平　他：自然腎盂破裂を契機として発見されたスキルス胃癌の1例．泌尿器外科 **26**（7）：1147-1150, 2013

2）長田恵弘　他：上部腎盂破裂現象の臨床的検討―自験例5例の報告ならびに臨床的および文献的考察―．泌尿器科紀要 **40**：21-25, 1994

3）Saliha Ciraci et al.：Spontaneous Renal Pelvis Rupture Due To Ovarian Carcinoma：Case Report．Clinical Ovarian Cancer **4**（1）：38-40, 2011

4）佐藤全伯　他：卵巣嚢腫による腎盂外自然溢流の一例．泌尿器科紀要 **47**：735-737, 2001

5）奈路田拓史　他．腎盂自然破裂をきたした左尿管癌の1例．徳島赤十字病院医学雑誌 **11**：100-105, 2006

6）春日晃子　他：当院での13年間における成熟奇形腫の悪性転化8例の検討．日大医学雑誌 **76**（2）：79-82, 2017

7）Hackethal A et al.：Squamous-cell carcinoma in mature cystic teratoma of the ovary：systematic review and analysis of published data．Lancet Oncol **9**：1173-1180, 2008

8）田中優美子：成熟奇形腫．産婦人科の画像診断（田中優美子著），金原出版，東京，pp. 365-379, 2014

9）牧原夏子　他：卵巣奇形腫における悪性転化の術前予測についての検討．日産婦内視鏡会誌 **30**（1）：112-116, 2014

10）Cormio G et al.：Calyceal rupture and perirenal urinoma as a presenting sign of recurrent ovarian cancer．Gynecol Oncol **83**（2）：415-417, 2001